

問答題 (每題 25%)

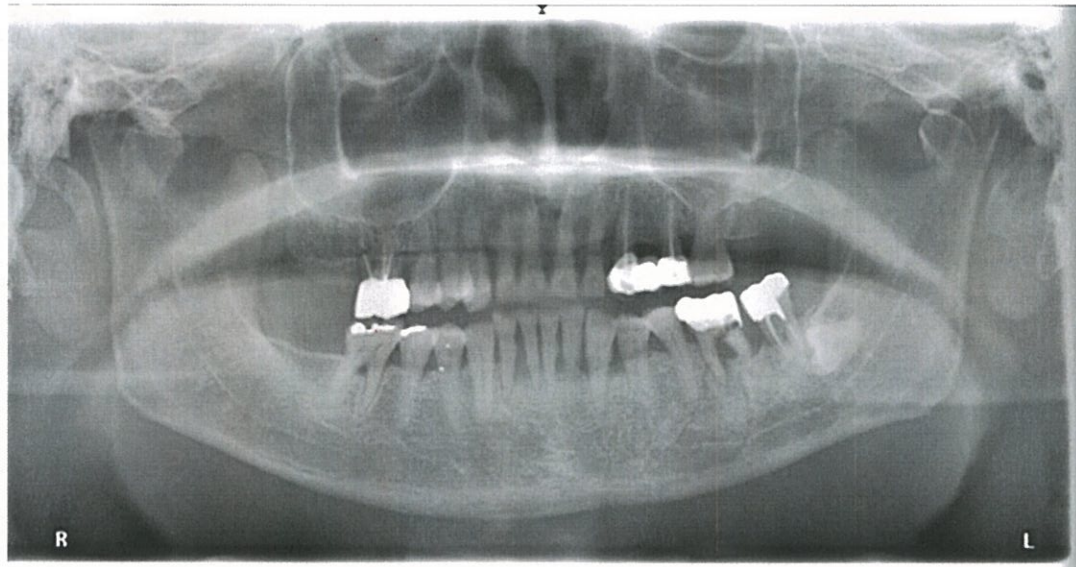
1. 56 歲男性患者，初次來到本院為 2019/01/16，主訴為右舌側許久未癒的潰瘍。病人最早於 2018/12 發現該病灶，病灶持續變大，並開始出現自發性流血、開口受限及吞嚥困難的問題，理學檢查同時發現右側 Level IB 有淋巴結腫大。安排切片檢查結果為鱗狀上皮細胞癌。於同年 1/30 安排癌症分期檢查，結果為 cT4aN2cM0，治療計畫為 Induction chemotherapy + combined surgery。手術於 2019/03/07 進行，術式為 Wide excision of tumor with pull-through technique, right side MRND, left side 並以 free medial sural artery perforator (MSAP) fascia-cutaneous flap 重建。術後病理報告顯示為 ypT4aN3b，安排術後 CCRT，並持續追蹤。

請問：(1) 就您的了解，臨床上 Tongue cancer 如何診斷認定其為 T4a；(2) 這病人有進行 Induction chemotherapy，就您的了解，何謂 Induction chemotherapy，為什麼患者會進行 Induction chemotherapy；(3) 您看到頸部淋巴結為 N2c，哪代表了什麼意義，術後病理結果為 N3b 請問這又代表了什麼意思；(4) 針對 N2c 進行頸部淋巴廓術，您同意這案例用的 right side MRND，還是您會用其他的方式，您的根據或理由為何？(5) 這個病人使用 Wide excision of tumor with pull-through technique，這是什麼樣的手術方式？您可以將其和 mandibular-lip split technique 做比較嗎？

2. 46 歲的男性患者左耳下腫脹 1 年，至牙科診所求診。服用抗生素後，腫脹消退。但左臉仍偶爾腫脹。因此於 2019/05/31 被轉介至本院口腔顎面外科評估治療。臨床檢查在左腮腺下部發現一個 2.1 cm x 1.8 cm 的腫塊。超音波引導細針穿刺於 2019/06/14 進行，診斷為發炎組織。之後腫脹消退，但在 2019/06/26 再次腫脹，左下顎區輕度麻木，但面部表情正常。2019/07/05 再次進行超音波引導細針穿刺，結果顯示唾液腺腫瘤，疑似為 Warthin tumor。因此於 2019/07/24 入院接受腫瘤切除術。

請問：(1) 臨床上如何區別良性與惡性腫瘤？上述的病例，您覺得算是“惡性腫瘤”或是“良性腫瘤”；(2) 對於上述的病例，有哪些影像輔助診斷的方式，本病例您會用哪一種或哪幾種影像輔助的診斷方式，您的理由是？(3) 病人在評估後，顯示為唾液腺腫瘤，疑似是 Warthin tumor，請問您如何針對 cyst, Pleomorphic adenoma, or Warthin tumor 進行鑑別診斷 (4) 本病例疑似為 Warthin tumor 的唾液腺腫瘤，您會如何制定其手術計畫，請說明您欲採行的切線設計及想切除的目標或設計，以及手術中要注意的細節(如：您會如何避免面神經受損等)。

3. 58 歲男性患者，過去病史有糖尿病、高血壓及十年前發生過的蜘蛛膜下腔出血(subarachnoid hemorrhage)。目前因為 pancreatic head adenocarcinoma 合併多發性肝臟轉移進行緩解性化學治療，患者因為胰臟腫瘤的關係併發總膽管阻塞及嚴重貧血。患者在前往進行化學治療的路途中因為體力不支而倒地，患者被送往當地醫院進行初級評估(primary survey)，頭頸部電腦斷層顯示沒有明顯的顱內出血但有下顎骨骨折的情況。當地醫院進行軟組織縫合後轉診本院進行顏面骨折評估與處置。Panoramic X-ray 及頭頸部電腦斷層顯示 bilateral mandibular condyle fracture、左側 mandibular body fracture，並延伸至下顎左側第一大臼齒斷裂處，臨床檢查發現有前牙部分開咬之情況。



請問：(1) 骨折之分類方式為何？(譬如：compound fracture 等等) (2) 下顎骨髁頭骨折之分類方式為何？ (3) 針對上述的病患，您會訂定甚麼樣的治療計畫，其理由依據為何？(4) 在您的治療後發現患者咬合功能不良，您會如何處理？

見背面

4. 64 歲女性，有控制不佳的糖尿病史 (AC sugar=200)、高血壓等過去病史，於 2013/7/18 開始注意到左臉腫脹及反覆發燒的現象，在起初 10 天到某地區醫院接受 I&D 及抗生素治療，當時懷疑 offending tooth 為#37，然而感染並沒有控制下來，她又在 2013/8/2 因腫脹疼痛至急診，在給予口服抗生素及止痛藥後，病人來到台大醫院口外門診，在 2013/8/5 安排入院進行評估與治療。

入院 Vital signs 如下：

T/P/R: 38.2°C/98/20，BP:130/85 mmHg，Pain score: 5

GCS=15，ECOG performance scale:0，KPS:100%，

Facial asymmetry(+), Left buccal, left submandibular and submental space swelling with redness, local heat, and tenderness. Firm in consistency, ill-defined.

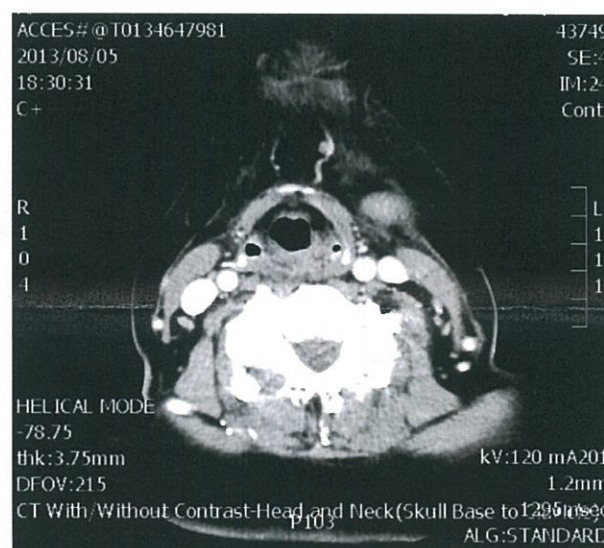
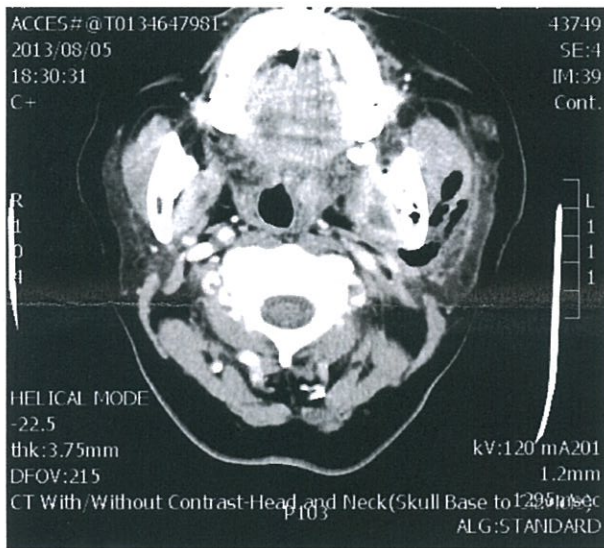
Trismus(+), Maximal mouth opening: 2mm

Dyspnea (-), Odynophagia (+),

Tongue: Normal range of movement, No elevation

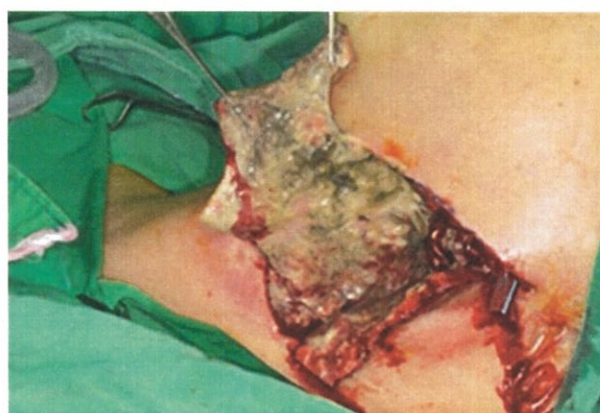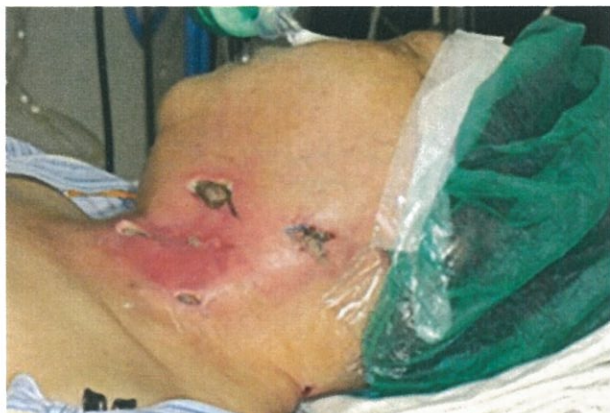Intense malodor

Lab data(2013/8/5) WBC 13.51 k/ μ L, CRP 14.93



入院後照 CT，發現左臉及左頸 cellulitis，侵犯至 Masticator, submasseteric and buccal space，並有往上下延伸，airway deviation，持續給予 Augmentin IV 外，於 2013/8/7 做 intraoral I&D；做完 I&D 後，仍然有 facial & neck swelling，但質地變軟，且有 local heat 跟 tenderness，penrose drain 有 pus discharge，MMO 改善到 20 mm，沒有 fever。但在術後幾天後，左側腫塊變硬，此時抗生素換成 Tazocin，並在 2013/8/12 做 extraoral I&D（如下左圖）

在 extraoral I&D 術後仍有堅硬腫塊，且 subcutaneous layer 出現 emphysema 狀況，有 crepitus，從 penrose 的管道有大



量 pus discharge 及 necrotic tissue debris，頸部傷口出現惡臭（如上右圖）。病人也有 37.8 微燒的狀況，WBC 13.35 k/ μ L。

請問：(1) 口腔顏面區感染中 inoculation/cellulitis/abscess 的差別為何？(2) 蜂窩性組織炎的患者需收治入院的 criteria 為何？(3) 本案例的影像所附的影像，有那些重要的發現；(4) 本案例您覺得最後的診斷可能是什麼？若依她在住院後的治療過程，針對您所認為的診斷，您會採取哪些治療方法？

試題隨卷繳回